doi: 10.5146/jcpath.2020.70

Memede Adenoid Kistik Karsinom: Olgu Sunumu

Adenoid Cystic Carcinoma: Case Report

Bermal HASBAY[1], Filiz AKA BOLAT[1], Hüseyin Özgür AYTAÇ[2]

[1] *Başkent Üniversitesi, Adana Dr. Turgut Noyan Uygulama ve Araştırma Hastanesi, Patoloji Anabilim Dalı, ADANA*
[2] *Başkent Üniversitesi, Adana Dr. Turgut Noyan Uygulama ve Araştırma Hastanesi, Genel Cerrahi Anabilim Dalı, ADANA*

Olgu 9 Nisan 2016 tarihinde Adana Başkent Hastanesi Kışla Yerleşkesi'nde yapılan meme toplantısında sunulmuştur.

ÖZET

Amaç: Adenoid Kistik Karsinom memede nadir izlenen, iyi prognoza sahip bir tümördür. Vakaların yaklaşık %96'sı postmenopozal dönemde izlenmektedir.

Olgu: 45 yaşında kadın hastaya, dış merkezde menapoz kontrolü için yapılan ultrasonografi tetkikinde sağ memede saat 11-12 hizasında 19 mm boyutunda nodüler lezyon tespit edilmiş ve biyopsi önerilmiş. Hastaya merkezimizde tru-cut biyopsi uygulandı ve biyopsi sonucu ön planda adenoid kistik karsinom düşünülmesi üzerine segmenter mastektomi uygulandı. Cerrahi materyalin makroskobik incelenmesinde 2x1.6x1.3 cm boyutlarında kitle tespit edilmiş olup, mikroskopisinde epitelial ve myoepitelyal olmak üzere iki komponentden oluşan, gerçek ve psödo lümenler içeren, solid ve kribriform yapılardan oluşan tümör izlendi. İmmünohistokimyasal olarak hormon reseptörleri (Östrojen, Progesteron ve Her2-neu) üçlü negatifti.

Sonuç: Adenoid kistik karsinom, memenin bazal benzeri immünprofile ve iyi prognoza sahip nadir bir tümörü olup, az da olsa metastaz riski nedeniyle takip edilmesi gereken bir tümördür.

Anahtar Sözcükler: Meme, Adenoid kistik karsinom, Bazaloid özellik

ABSTRACT

Aim: Adenoid Cystic Carcinoma is a rare tumor of the breast, and have a good prognosis It is mostly observed in postmenopausal period.

Case: During a menapousal check-up of a 45-year-old woman, USG examination revealed a 19 mm nodular lesion in right breast and a biopsy was recommended. The patient underwent tru-cut biopsy at our center. The biopsy result was compatible with adenoid cystic carcinoma, and tle lesion was totally excised. The excised specimen was containing a 2x1.6x1.3 cm mass with a greyish white cut surface. Microscopically, there were two components, epithelial and myoepithelial. The tumor was consisting of solid and cribriform structures including true and pseudo lumens. Hormone receptors (Estrogen, Progesterone and Her2-neu) were immunohistochemically triple negative.

Conclusion: Adenoid cystic carcinoma is a rare tumor of the breast, which is triple negative in terms of hormone receptors, and have a good prognosis. The patients should be followed up due to the risk of metastasis, though to a small extent.

Key Words: Breast, Adenoid cystic carcinoma, Basal like

GİRİŞ

Adenoid kistik karsinom (AKK) memenin en nadir tümörlerinden biri olup, sıklığı bütün meme karsinomları içerisinde % 0,1' den daha azdır (1-4). Genelde ileri yaşta ve yaklaşık % 96'sı postmenapozal dönemde izlenmekle birlikte 19-97 yaş spektrumunda vakalar bildirilmiştir (2,3). Lezyon memenin santral bölgesinde ya da subareolar alanda palpe edilebilen bir kitle olarak karşımıza çıkar (3,4). Makroskopik olarak genellikle iyi sınırlı ve nodüler görünümde olup, 2mm - 25 cm arasında değişmekle birlikte, ortalama boyutu 1-3 cm arasındadır (1-3). En çok kadınlarda görülmekle birlikte erkeklerde de izlenmektedir (5-7). Memenin AKK'sının bazal benzeri immünprofile sahip, tükrük bezi AKK'sının aksine iyi prognoza sahip olan nadir bir tümör olması nedeniyle olgumuzu literatür bilgileri ışığında tartışmayı amaçladık.

(J Curr Pathol. 2020;2:X.)

Geliş Tarihi : 23.04.2020 **Kabul Tarihi :** 27.10.2020

İletişim: Bermal HASBAY
Başkent Üniversitesi, Adana Dr. Turgut Noyan Uygulama ve Araştırma Hastanesi, Patoloji Anabilim Dalı, ADANA
E-posta: bermalhasbay@hotmail.com Tel: 0 505 624 70 28

OLGU

Menapoz kontrolü için dış merkezde yapılan tetkikler sırasında ultrason (USG) incelemesinde sağ meme üst dış kadranda 19x12 mm boyutta solid lezyon izlenen ve biyopsi önerilen 46 yaşında kadın hasta kurumumuza başvurdu. Olguya tru-cut biyopsi yapıldı ve ön planda AKK düşünülüp, geniş eksizyon önerildi. Daha sonra hastaya segmenter mastektomi ve intraoperatif sentinel lenf nodu incelenmesi uygulandı. Makroskopik incelemede, eksizyon materyalinde 2x1.6x1.3 cm boyutunda gri-beyaz renkte kitle saptandı. Sentinel lenf nodu incelenmesinde 2 adet reaksiyoner lenf nodu izlendi. Işık mikroskobik incelemesde meme stromasında düzensiz şekil ve boyutta kribriform patern oluşturan lezyon saptandı (Şekil 1). Kribriform yapılarda hiperkromatik nükleuslu, dar stoplazmalı, monoton görünümde belirgin atipi ve mitoz içermeyen bazoloid hücreler ile gerçek ve yalancı lümen yapıları ile intraluminal bazal membran materyali izlendi. Cerrahi sınırlar intaktı. Olguya immünohistokimyasal olarak uygulanan CK7 (Şekil 2) ve CD117 epitelyal hücrelerde, P63 (Şekil 3) ve SMA bazaloid hücrelerde pozitif, ER, PR, Cerb2 ve CD10 negatifti.

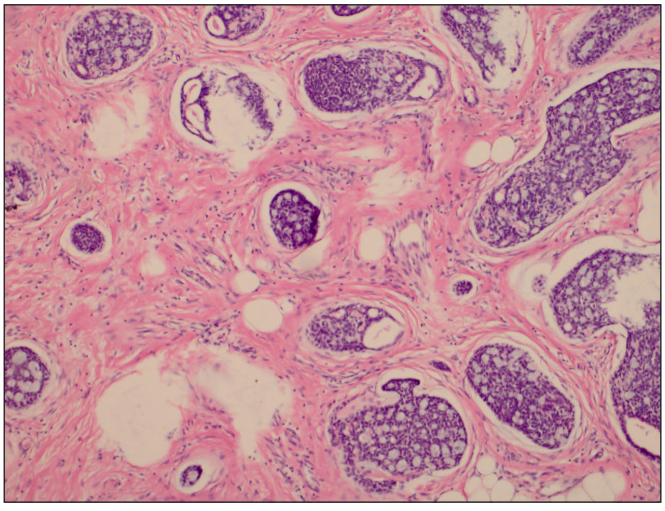

Şekil 1: Gerçek ve psöodo paternde lümen yapıları içeren kribriform paternde tümör adaları (HEx 200).

Olguya daha sonra uygulanan tüm batın USG ve kemik sintigrafisi ile özellik izlenmemiştir. Hastaya 180 gray radyoterapi uygulanmış olup, USG ile takiplerinde post operatif ve tedaviye sekonder değişiklikler izlenmiştir. 26 ay izlenen ve nüks ya da metastaz gelişmeyen hasta, daha sonra takibimizden çıkmıştır.

TARTIŞMA

İnvaziv meme kanserlerinin % 0,1'den daha azını oluşturan AKK daha çok postmenapozal dönemde izlenmekle birlikte 19-97 yaş arasında görülebilmektedir (1-3). Olguların çoğunluğu kadın olmakla birlikte erkeklerde de bildirilen vaklar vardır (5-7). Tümör boyutu 2mm-25 cm arasında değişmekle birlikte ortalama 1-3 cm arasındadır (1-3). Hastamız, 45 yaşında, menapozal dönemde kadın olup, kitlesi makroskopik olarak 2x1.6 cm boyutlarındadır.

AKK mikroskobik olarak tubüler, kribriform ve solid paterndedir. Epitelyal hücreler, myoepitelyal/bazaloid hücreler ve asellüler eozinofilik bazal membran materyal varlığı ile karakterize gerçek glandüler boşluklar ve psöodolümenlerden oluşur.

Ro ve ark.'ları (8) memenin AKK'nın tükrük bezinin AKK'daki kriterlere göre derecelendirmeyi önermiştir. İçerdikleri solid komponent varlığına göre yapılan bu derecelendirme :

- Grade I: Tübüler ve kribriform alanlardan oluşan, solid komponent içermeyen tümörler

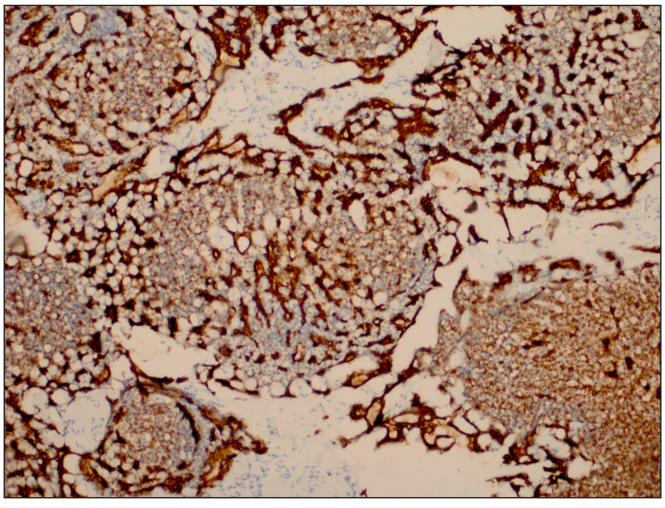

Şekil 2: İmmünohistokimyasal olarak epitelyal hücrelerde CK7 pozitifliği (IHKx 200).

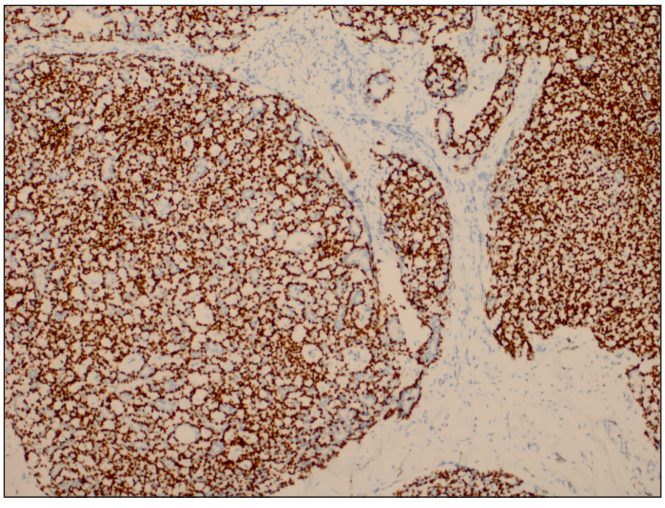

Şekil 3: İmmünohistokimyasal olarak bazoloid hücrelerde P63 pozitifliği (IHKx200)

- Grade 2: Kribriform patern (saf ya da mixt) ve %30'un altında solid komponent içeren tümörler
- Grade 3: Solid komponentin baskın olduğu tümörler. Bu tümörlerde solid komponent %30'un üzerinde izlenmektedir.

Bizim olgumuzda solid ve kribriform patern izlenmekte ve solid komponent %30'un altında olduğundan grade 2 olarak değerlendirilmiştir.

Meme ve tükrük bezinin AKK'ları t(6;9) (q22-23; p23-24) rekürrent translokasyonu ile karakterizedir ve bu translokasyon MYB-NF1B füzyon genini oluşturur. Gen profil çalışmalarında bu tümörlerin bazal benzeri alt tipe ait olduğu gösterilmiştir (1,3).

Histopatolojik olarak epitelyal (luminal) ve myoepitelyal (bazaloid) hücrelerden oluşan AKK'da immünohistokimyasal olarak luminal hücrelerde CK7, CD117, EMA pozitif, myoepitelyal hücrelerde özellikle p63, SMA, vimentin ve Tip 4 kollajen pozitif, CD10 negatiftir (3,9,10). AKK'larda ER, PR ve Cerb-2 negatiftir (1,3,9). Bizim olgumuzda da CK7 ve CD117 ile luminal hücreler pozitif, p63 ve Tip 4 kollojen ile myoepitelyal hücreler pozitif olup, CD10 negatifti. ER, PR ve Cerb-2 olgumuzda da üçlü negatif olarak saptanmıştır.

AKK'da aksiler lenf bezi tutulumu sıklıkla saptanmamaktadır (1,3,7). Aksiller lenf bezi metastazlarının nadir olması nedeniyle cerrahi tedavi sırasında sentinel lenf bezi biyopsisi yapılması ve eğer sonuç negatifse diseksiyon yapılmaması önerilmektedir (3,7). Bizim olgumuzda da yapılan sentinel lenf nodu incelemesinde 2 adet reaksiyoner lenf nodu tespit edilmesi üzerine olguya uygulanan segmenter mastektomiye aksiler lenf nodu diseksiyonu eklenmedi. Lokal nüksün önlenmesi amacı ile hasta segmenter mastektomi sonrası radyoterapi aldı.

AKK'da lokal nüks ve uzak metastaz nadiren izlenmektedir. En sık uzak metastaz yerleri akciğer, beyin ve böbreklerdir (3,7).

AKK ayırıcı tanısında kollajenöz sferülosiz, kribriform karsinom ve duktal karsinoma in-situ- kribriform tip yanı sıra AKK'nın solid varyantı ile özellikle küçük hücreli karsinom ile solid papiller karsinom ayırıcı tanısı yapılmalıdır (1,3,9).

Kollajenöz sferülosizde infiltratif patern izlenmemektedir ve immünohistokimyasal olarak CD117 epitelyal hücrelerde negatiftir (3,9). İnvaziv kribriform karsinomda intraluminal bazal membran materyali bulunmamaktadır ve immünhistokimyasal olarak ER ve PR pozitiftir (1,3).

Sonuç olarak AKK daha çok ileri yaşta izlenen, bazal hücre benzeri olup da iyi prognoza sahip, nadir görülen bir meme tümörüdür. Az da olsa metastaz riskinin olması, düzenli ve uzun bir takibi gerektirmektedir.

KAYNAKLAR

1. Sunil RL, Ian .E, Stuart JS, Puay HT, Marc JV. WHO Classification of Tumours of the Breast. 4nd ed. Sunil RL, editor. Lyon 2012. 56-57.
2. Frances P.O, Sarah EP, Anna M.M. Breast pathology. 2nd ed. Sarah EP, editor. 247-248.
3. Syed AH, Edi B, Frederick CK, Paul PR. Rosen's Breast Pathology. Fourth edition. Syed AH, editor. 2014. 725-749
4. Shinichiro K, Yuka A, Sae I, Tamami M, Tsutomu T, Sayaka T, et al. Adenoid cystic carcinoma of the breast: A case report. Case Repors in Oncology. 2019;12:698-703.
5. Wenyang P, Zhengyi W, Xiaoyan J, Qiang Z. Adenoid cystic carcinoma of the breast in a male A case report. Medicine. 2019; 98:32.
6. Peng T, Shiping Y, Xiaojie Z, Jia Y, Yu Z. Et al. Breast adenoid cystic carcinoma in a 19-year-old man: a case report and review of the literature. World Journal of Surgical Oncology. 2015; 13:19.
7. Can A, Kerim BY, Cihangir Ö, Mehmet A. Memenin adenoid kistik karsinomları. The journal of Breast Health. 2009; 5:1.
8. Ro JY, Silva EG, Gallager HS. Adenoid cystic carcinoma of the breast. Hum Pathol. 1987 : 18:1276-1281
9. Tokiko N, Shu I, Akiko K, Noriko I, Suzuko M, et al. The unique luminal staining pattern of cytokeratin 5/6 in adenoid cystic carcinoma of the breast may aid in differentiating it from its mimickers. Virchows Arch. 2016; 469: 213-222.
10. Justin W, Ugur O, Theresa A, Syed A.H. Invasive mammary adenoid cystic carcinoma with an intraductal component. The Breast Journal. 2016; 22: 233-234.