Olgu Sunumu

doi: 10.5146/jcpath.2020.71

İntraoperatif Tanı Zorluğu Yaratabilen Nadir Bir Olgu: Sklerozan Epiteloid Fibrosarkom

A Diagnostic Dilemma in Intraoperative Diagnosis: Sclerosing Epitheloid Fibrosarcoma

Melis KILIÇ[1], Mümin EMİROĞLU[1], Sümeyye EKMEKÇİ[1], Yeliz PEKÇEVİK[2], Evren SANDAL[3], Emel Ebru PALA[1]

[1] *Sağlık Bilimleri Üniversitesi İzmir Tepecik Eğitim ve Araştırma Hastanesi, Patoloji Bölümü, İZMİR*
[2] *Sağlık Bilimleri Üniversitesi İzmir Tepecik Eğitim ve Araştırma Hastanesi, Radyoloji Bölümü, İZMİR*
[3] *Sağlık Bilimleri Üniversitesi İzmir Tepecik Eğitim ve Araştırma Hastanesi, Beyin ve Sinir Cerrahisi Kliniği, İZMİR*

ÖZET

Amaç: Sklerozan Epiteloid Fibrosarkom ilk kez 1995 yılında, Meis-Kindblom ve arkadaşları tarafından tanımlanmış nadir bir yumuşak doku tümörüdür. Ayırıcı tanıda metastaz mutlaka akılda tutulmalıdır.

Olgu: Olgumuz 54 yaşında kadın olup, boyun sol tarafta şişlik, disfaji, sol kolda ağrı ve uyuşukluk nedeniyle başvurdu. Manyetik Rezonans görüntülemesinde C4 vertebrada patolojik fraktüre neden olmuş, paravertebral alanlara ve nöral foramenlere uzanım gösteren, yumuşak doku komponenti olan 6x5x2,5 cm boyutlarda neoplastik lezyon tarifleniyordu. Frozen ve parafin kesitlerde hyalinize fibröz stromada kordonsal dizilim gösteren monoton epiteloid görünümlü tümör hücreleri izlendi. Fokal alanlarda yüksek mitoz ve proliferatif aktivite, heterojen sellülarite, kemik invazyonu ve nekroz izlendi. İmmünohistokimyasal incelemede uygulanan geniş panelden sadece MUC4 ile tümör hücrelerinde güçlü ve yaygın pozitiflik saptandı.

Sonuç: Sklerozan epiteloid fibrosarkom intraoperatif frozen değerlendirmede zorluk yaratabilen bir antitedir. Nadir görülen bu sarkom tipini akılda tutmak, klinikopatolojik korelasyonu sağlamak ve cerrah ile peroperatif süreçte iletişim halinde olmak doğru tanıya giden yolda en önemli basamaklardır.

Anahtar Sözcükler: Sklerozan Epiteloid Fibrosarkom, Frozen, Metastaz

ABSTRACT

Aim: Sclerosing epithelioid fibrosarcoma (SEF) is an uncommon tumor of deep soft tissues, originally described in 1995 by Meis-Kindblom. Metastasis should be kept in mind as the main differantial diagnostic entity.

Case: Our case was 54 year old, female patient. She admitted to our hospital with disphagia, pain and paraesthesia in the left arm and swelling in the left side of the neck. Magnetic resonance images showed 6x5x2.5 cm tumor with soft tissue component. Tumor invaded paravertebral area, neural foramina and lead to pathologic bone fracture in cervical vertebrae 4. Frozen and paraffin sections revealed epitheloid looking uniform tumor cells showing indian file growth pattern in hyalinized fibrous stroma. High mitotic and proliferative activity in focal areas, heterogeneous tumor cellularity, bone invasion and tumor necrosis were found. The only positive immunohistochemical finding was a strong, diffuse reactivity with MUC4.

Conclusion: SEF is a diagnostic dilemma during intraoperative examination. Clinicopathologic correlation and being keep in touch with the surgeon are critical steps on the way of correct diagnosis.

Key Words: Sclerosing Epitheloid Fibrosarcoma, Frozen, Metastasis

GİRİŞ

Sklerozan epiteloid fibrosarkom (SEF) nadir görülen, yavaş büyüyen, hyalinize fibröz stromada epiteloid görünümlü hücrelerin kordonlar, yuvalar oluşturduğu derin yumuşak dokuların sarkomudur. Ortalama görülme yaşı 47'dir (14-87 yaş) (1,2). En sık yerleşim yeri alt ekstremiteler olup; gövde, üst ekstremiteler, baş ve boyunda da nadiren görülebilir. Primer lokasyonu hastalık prognozu hakkında ipucu

(J Curr Pathol. 2020;2:X.)

Geliş Tarihi : 23.04.2020 **Kabul Tarihi :** 27.10.2020

İletişim: Melis KILIÇ
Sağlık Bilimleri Üniversitesi İzmir Tepecik Eğitim ve Araştırma Hastanesi, Patoloji Bölümü, İZMİR
E-posta: melisyemen@gmail.com

vermektedir. Baş-boyun yerleşimli tümörlerde prognoz kötü, gövdede yer alanlarda ise prognoz daha iyidir (2). Büyük tümör çapı, erkek cinsiyet ve metastaz varlığı kötü prognozla ilişkili bulunmuştur (3,4). Histolojik olarak düşük dereceli bir tümör olmasına rağmen uzak metastaz ve lokal rekürrens oranlarının yüksek olması nedeniyle klinik olarak agresif bir tümördür. En sık akciğere, daha az sıklıkta kemikler, göğüs duvarı, plevra, perikard, beyin, meme ve karaciğere metastaz yapar (5).

Sklerotik stromada kordonlar, yuvalar şeklinde dizilim yapan epiteloid hücreler nedeniyle frozen kesitlerde karsinom metastazı ile ayırıcı tanı zorluğu yaratabilir.

OLGU

Bilinen diyabetes mellitus, diyabetik polinöropati, esansiyel hipertansiyon hastalıkları ile takip edilen, laparoskopik kolesistektomi öyküsü bulunan 54 yaşında kadın hasta boyunda şişlik, üç aydır devam eden yutma zorluğu, sol kolda ağrı ve uyuşukluk nedeniyle hastanemize başvuruyor. Muayenesinde boyun sol tarafta 4x3 cm boyutlarda fikse, sert bir kitle palpe ediliyor. Ultrasonografik incelemede boyun sol yarısında seviye 3'te 53x33 mm heterojen, hipoekoik bir kitle izleniyor ve öncelikle nörojenik bir tümör lehine yorumlanıyor. Manyetik rezonans görüntülemesinde ise C2-C6 düzeyinde, C4 vertebrada patolojik fraktüre neden olmuş, paravertebral alanlara ve nöral foramenlere uzanım gösteren, yumuşak doku komponenti nedeni ile kord basısı, posterior faringeal duvarda itilme ve hava yolunda daralmaya neden olmuş, 6x5x2,5 cm boyutlarda öncelikle metastaz, plazmositom düşünülen neoplastik lezyon tarifleniyor (Şekil 1). Radyolojik açıdan malign görünümlü, patolojik fraktür, nöral bası bulgularına neden olmuş kitlenin geniş eksizyonu planlanıyor. Tümör ekimi olmaması için de trucut biyopsi yapılmıyor. Kitleden intraoperatif patoloji konsültasyonu için 2x1,2x0,9 cm boyutlarda, solid, parlak gri-beyaz renkli örnek gönderiliyor. Frozen kesitlerde sklerotik stroma içerisinde kordonlar şeklinde dizilim gösteren orta boy oval/yuvarlak nukleuslu, epiteloid morfolojide uniform tümör hücreleri izlendi (Şekil 2). Tümörde hyalinize/sklerotik stromal komponentin baskın olduğu, tümör sellülaritesinin ve mitotik aktivitenin düşük olduğu görüldü. Frozen kesitlerde ön planda meme kaynaklı lobüler karsinom metastazı düşünüldü. Ancak cerrahi ekipten yakın tarihli meme taramalarının negatif olduğu bilgisi alınınca, epiteloid morfolojili bir sarkom olabileceği bildirildi.

Frozen devamında gönderilen materyal çok parçalı görünümde olup, topluca 7x5x4 cm boyutlarda, sert kıvamlı, solid, kesit yüzü gri-kahverengi dokulardan oluşmaktaydı. Yer yer nekroz ile uyumlu olabilecek sarı renkli alanlar ve sert kalsifiye alanlar da barındırmaktaydı. Hematoksilen eosin boyalı kesitlerde frozen kesitlerdekine benzer görünüm mevcuttu. Sklerotik stroma içerisinde monoton görünümlü, veziküle nukleuslu, nukleol belirginliği gösteren, sitoplazmik sınırları belirsiz, şeffaf ya da eozinofilik sitoplazmalı, oval-yuvarlak epiteloid morfolojide hücreler izlendi (Şekil 3). Fokal odaklarda dev hücre formasyonu dikkati çekti. Tümör sellülaritesi belirgin heterojenite göstermekteydi (Şekil 4). Hiposellüler alanlarda hemanjioperisitom benzeri damar paterni görüldü. Frozen kesitlerde sellülarite düşük iken, parafin kesitlerde sellüler alanlar da dikkati çekti. Mitotik aktivite hiposellüler alanlarda düşük iken, sellüler odaklarda 10 büyük büyütme alanında 11 mitoz ve fokal nekroz alanları izlendi. Tümör kas, kemik ve ligamanlara infiltrasyon göstermekteydi. Miksoid alan görülmedi. Tümörde immünohistokimyasal olarak

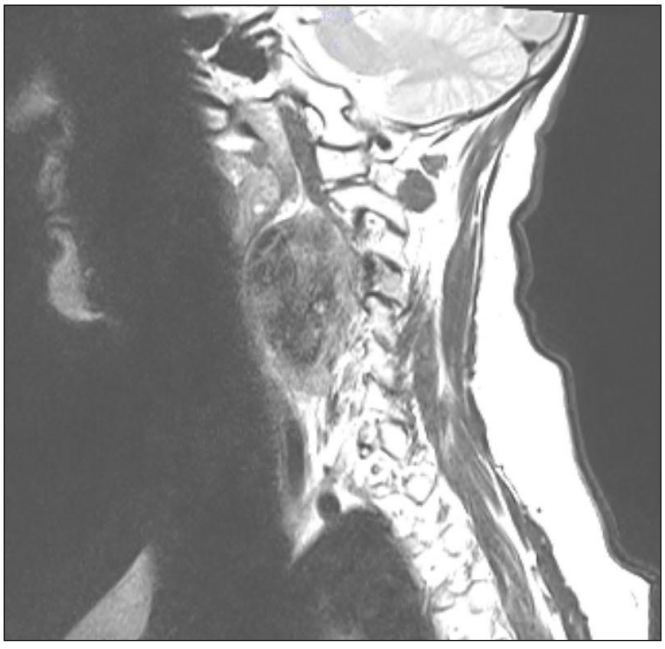

Şekil 1: C2-C6 düzeyinde, C4 vertebrada patolojik fraktüre neden olmuş, paravertebral alanlara ve nöral foramenlere uzanım gösteren, yumuşak doku komponentli kitle (MR).

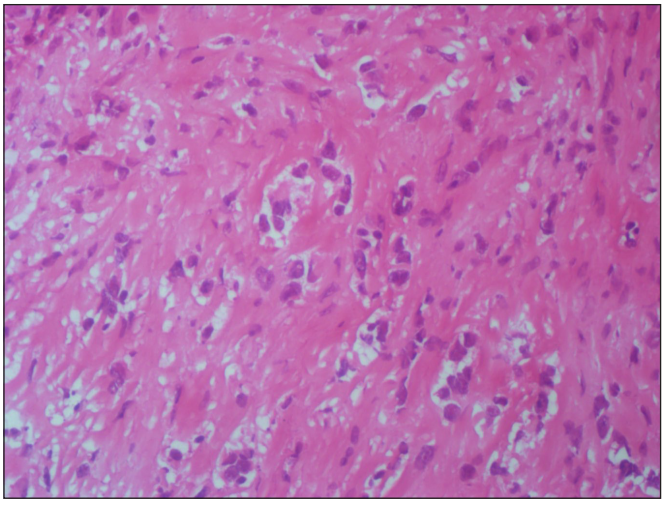

Şekil 2: Frozen kesitlerde sklerotik stromada içerisinde epiteloid görünümlü diskoheziv tümör hücreleri (HE, 400x).

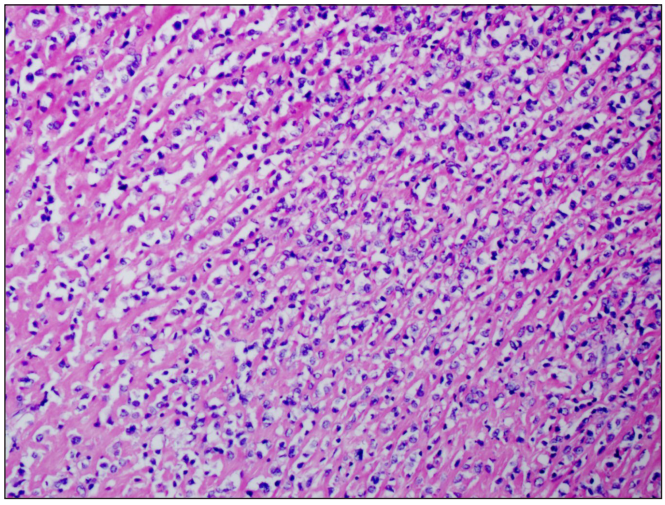

Şekil 3: Kordonlar şeklinde dizilen veziküle nukleuslu, monoton görünümlü tümör hücreleri (HE, 100x).

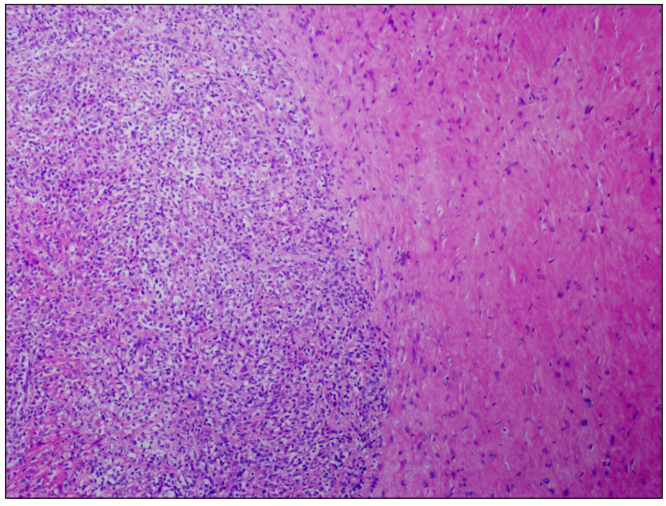

Şekil 4: Hiposellüler sklerotik alanlar ile sellüler tümör alanlarının geçişi (HE, 100x).

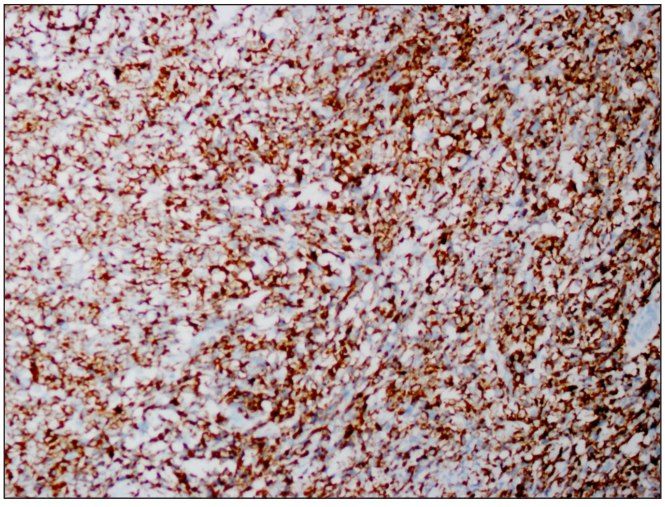

Şekil 5: Tümör hücrelerinde yaygın, güçlü MUC4 pozitifliği (DAB, 100x).

pansitokeratin, EMA, CD3, CD20, CD31, CD34, Desmin, Düz Kas Aktin, MyoD1, S100, HMB45 negatif saptandı. MUC4 ile yaygın, güçlü pozitiflik izlendi (Şekil 5). Ki67 proliferasyon indeksi sellüler alanlarda %15-20 idi. Olguda meme taramalarının negatif olması, morfolojik olarak yer yer atipi, sellülarite ve mitozun belirgin olması, nekroz olması immünohistokimyasal yöntemle epitelyal belirleyicilerin negatif olması meme karsinom metastazını ekarte etmeyi sağladı.

TARTIŞMA

SEF, 1995 yılında, Meis-Kindblom ve ark. tarafından 25 olguluk bir seri ile tanımlanmıştır. Bu seride geniş bir yaş aralığı (14-87 yaş) bildirilmiştir. Hafif bir erkek predominansı mevcuttur. Üst ve alt ekstremiteler, ekstremite kuşakları, gövde ve boyun olmak üzere farklı lokalizasyonlarda izlenmiştir (1). Daha sonraki yayınlarda çekum, vertebra, plevra, böbrek gibi lokalizasyonlarda da SEF olguları bildirilmiştir (6-10). Tümör boyutu ortalama 7 cm'dir (2-14.5 cm) (1). Genellikle iskelet kasları, derin fasya, periost, kemik daha az sıklıkla da subkutis tümörle infiltredir.

Makroskopik görünümü gri-beyaz ya da ten renkli, genellikle sert, elastik kıvamlı, lobule veya multinodüler olarak tanımlanmıştır. Az sayıda vaka yumuşak kıvamlı, mukoid veya kistik görünümdedir. İtici büyüyen, çoğu alanda düzgün sınırlı, fokal alanlarda infiltratif özelliktedir.

Histolojik olarak yuvarlak-oval ya da iğsi şekilli, bazıları şeffaf sitoplazmalı, uniform epitelioid hücrelerden oluşan, yuvalar ve kordonlar halinde düzenlenim gösteren bir tümör olarak tanımlanmıştır. Hücre grupları arasında belirgin hyalinizasyon, skleroz mevcuttur. Bazı olgularda kondro-osseöz diferansiyasyon, kalsifikasyon, miksoid değişiklikler de izlenmiştir. İncelenen olguların çoğunda vimentin, yarısında fokal EMA ekspresyonu mevcuttur, az sayıda olguda da sitokeratin pozitifliği bildirilmiştir (1). MUC4 SEF olgularının %78'inde diffüz ve güçlü boyanma gösterir (11).

Olguların çoğunda düşük sellülarite, düşük Ki67 proliferasyon indeksi, seyrek mitoz izlenmesi, nekroz görülmemesi nedeniyle düşük dereceli bir tümör olarak yorumlansa da, yüksek lokal rekürrens ve metastaz oranları, bu tümörün agresif doğasını ortaya koymaktadır. Bizim olgumuzda fokal alanlarda sellülarite, mitotik aktivite ve proliferasyon yüksek olup, nekroz alanları da izlenmiştir. Lokal rekürrens oranı %40-54, uzak metastaz oranı %43-80 olarak bildirilmiştir (2,5).

SEF, düşük dereceli fibromiksoid sarkom ve dev rozetli hyalinize iğsi hücreli tümör ile benzer histolojik ve moleküler özellikler sergileyen fibrosarkomlardır. En yaygın genetik değişiklikler FUS, EWSR1 ve CREB3L2/L1 gen rearranjmanlarıdır. FUS rearranjmanı görülen SEF'lerde MUC4 ile pozitif boyanma izlenir (11).

Ayırıcı tanılar arasında benign ve malign neoplaziler, epitelyal, mezenkimal ve hematopoetik kökenli çok çeşitli tümörler sayılabilir. Özellikle intraoperatif konsültasyonlarda, frozen kesitlerdeki artefaksiyel, suboptimal preparatlarda, yanlış tanı olasıdır. Bu tümörleri benign lezyonlardan ayırmak, operasyonun seyrini ve sonrasında tedavi sürecini etkileyeceğinden özellikle önemlidir.

Leiomyosarkom, gastrointestinal stromal tümör, şeffaf hücreli sarkom, lenfoma ayırıcı tanılar arasında sayılabilir. Epiteloid sinovyal sarkom, EMA, sitokeratin ve TLE1 ile pozitif boyanma gösterir ve SSX18 füzyon geni içerir. Yoğun sklerotik stroma ve trabeküler büyüme paterni ise SEF tanısını destekler. Miksoid özellik sergileyen SEF'ların, miksofibrosarkom, düşük dereceli fibromiksoid sarkomlarla ayrımında zorluk yaşanabilir (1,2). Epiteloid sarkom, morfolojik olarak benzer görünüm sergileyen yüzeyel yerleşimli tümörlerdir. Sitokeratin, CD34 ile pozitif boyanır ve INI1 ekspresyon kaybı gösterir. Malign melanom metastazı ve paraganglioma da yuvalar oluşturan büyüme paterni sergilemeleri nedeniyle ayırıcı tanıda yer alırlar. Melanositik ve nöroendokrin belirleyiciler ayırıcı tanıda yardımcıdır (3). Karsinom metastazı ayırıcı tanıda en önemli yeri tutar. Yuvalar ve trabeküller oluşturan büyüme paterni, epiteloid hücreleri ile epitelyal tümörleri taklit edebilir. Hücrelerin sklerotik stroma arasında tek sıra dizilmesi halinde, lobüler meme kanserini düşündürebilir (7). Olgumuzda da olduğu gibi servikal yerleşimli tümörlerde tümör boyutu da küçükse ilk planda lenf noduna karsinom metastazı akla gelebilir. Ayrıca tümörün farklı alanlarında değişken sellülarite ve proliferasyonla karakterize heterojen görünüm intraoperatif frozen incelemede işimizi daha da zorlaştırmaktadır. Az sayıda olguda görülen EMA ve sitokeratin pozitifliği, parafin kesitlerde bile epitelyal orijinli bir tümör yanılgısına neden olabilir.

Tedavide yumuşak doku sarkomlarında yaygın olarak kullanılan kemoterapötik ajanlar ve radyoterapi rejimleri cerrahi sonrası denenmektedir, 13 olguluk bir seride kemoterapötiklere sınırlı yanıt bildirilmiştir (12).

Standard bir tedavi rejiminin bulunmaması cerrahi eksizyonu daha da önemli hâle getirmektedir. Olgumuzda geniş eksizyon, ifosfamid ve doksorubisin içeren adjuvan kemoterapi rejimi ve radyoterapi uygulanmış olup, sekiz aydır nüks ve metastaz izlenmemiştir.

İntraoperatif incelemede doğru tanıya ulaşmak tümörün temiz cerrahi sınırlarla total eksizyonunun sağlanması için de önemlidir. Bu süreçte tanıya giden yoldaki tüm tuzaklara rağmen, kaliteli preparasyon, patoloğun tecrübesi ve klinisyen ile iletişim frozen incelemede bile doğru tanıya ulaşmanın mümkün olduğunu göstermiştir.

KAYNAKLAR

1. Meis-Kindblom JM, Kindblom LG, Enzinger FM. Sclerosing epithelioid fibrosarcoma. A variant of fibrosarcoma simulating carcinoma. The American Journal of Surgical Pathology. 1995;19(9):979-993.
2. Ossendorf C, Studer GM, Bode B, Fuchs B. Sclerosing epithelioid fibrosarcoma: case presentation and a systematic review. Clinical Orthopaedics and Related Research. 2008;466(6):1485-1491.
3. Dervişoğlu S. Yumuşak Doku Tümörleri. 1. Baskı. Antalya, Kongre Kitabevi; 2016.
4. Folpe AL, Inwards CY, (eds). Bone and Soft Tissue Pathology - A Volume in the Foundations in Diagnostic Pathology Series. 1st ed. Philadelphia, Elsevier Inc, 2010.
5. Patterson J, Tchernev G, Chokoeva A, Wick MR. Sclerosing epithelioid fibrosarcoma. Wiener Medizinische Wochenschrift. 2017;167(5-6):120-123.
6. Liu HT, Zhang YH, Song J, Shao J. Sclerosing epithelioid fibrosarcoma of the lumbar spine: A case report and review of the literature. British Journal of Neurosurgery. 2019; 1-3.
7. Frattini JC, Sosa JA, Carmack S, Robert ME. Sclerosing epithelioid fibrosarcoma of the cecum: a radiation-associated tumor in a previously unreported site. Archives of Pathology and Laboratory Medicine. 2007;131(12):1825-1828.
8. Torabi A, Corral J, Gatalica Z, Swensen J, Moraveji S, Bridge JA. Primary renal sclerosing epithelioid fibrosarcoma: A case report and review of the literature. Pathology. 2017;49(4):447-450.
9. Wang X, Wang J. Primary sclerosing epithelioid fibrosarcoma of the kidney: Report of two additional cases with a clinicopathological and molecular cytogenetic study. Experimental and Molecular Pathology. 2019;107: 179-183.
10. Carvalho E, Bonomi DO, Pinho AJ, Salles PG, Vieira HC. Primary sclerosing epithelioid fibrosarcoma of the pleura. Jornal Brasileiro de Pneumologia. 2017;43(6): 490.
11. Doyle LA, Wang WL, Dal Cin P, Lopez-Terrada D, Mertens F, Lazar AJ, Hornick JL. MUC4 is a sensitive and extremely useful marker for sclerosing epithelioid fibrosarcoma: association with FUS gene rearrangement. The American Journal of Surgical Pathology, 2012;36(10):1444-1451.
12. Chew W, Benson C, Thway K, Hayes A, Miah A, Zaidi S, Jones RL. Clinical characteristics and efficacy of chemotherapy in sclerosing epithelioid fibrosarcoma. Medical Oncology. 2018;35(11):138.