doi: 10.5146/jcpath.2022.77

İntraabdominal Yerleşimli Dev Dediferansiye Liposarkom Olgusu

A Case Diagnosed as Intraabdominal Giant Dedifferentiated Liposarcoma

Selma ERDOĞAN DÜZCÜ

Bolu Abant İzzet Baysal Üniversitesi Tıp Fakültesi, Tıbbi Patoloji Anabilim Dalı, Bolu, Türkiye

28-30 Haziran 2019 tarihinde İstanbul'da yapılan '2. International Hippocrates Congress on Medical and Health Sciences' Kongresinde sözlü bildiri olarak sunulmuştur.

ÖZET

Amaç: Dediferansiye liposarkomlar sıklıkla retroperitonda yerleşim göstermekle birlikte intraabdominal yerleşimi oldukça nadirdir. Bu çalışmada MDM-2 immünohistokimyasal boyaması ile pozitif boyanma gösteren intraabdominal yerleşimli dediferansiye liposarkom olgusu sunulmuştur.

Olgu: 56 yaşında erkek hasta kilo kaybı ve karında şişlik şikayetleri ile hastaneye başvurdu. Bilgisayarlı tomografide 28x24 cm ölçülerinde heterojen dansitede kitle saptandı. Operasyonda tüm batını dolduran kitle görüldü. Makroskopide 28x19x9 cm ölçülerinde sarı beyaz renkli alanlar içeren kanamalı kitle saptandı. Mikroskopisinde lipoblastik hücreler, iğsi hücre alanları ve pleomorfik hücrelerin izlendiği farklı morfolojik paternler mevcuttu. İntraabdominal dediferansiye liposarkom tanısı verildi.

Sonuç: İntraabdominal yerleşimli yüksek dereceli iğsi hücreli tümörlerde dediferansiye liposarkom ayırıcı tanıda akılda tutulmalıdır. Çünkü yüksek rekürrens oranına sahip uzun takibi gerekli bir tümördür.

Anahtar Sözcükler: Dediferansiye liposarkom, İntraabdominal yerleşim, Histopatoloji

ABSTRACT

Aim: Dedifferentiated liposarcoma most commonly occurs in the retroperitoneum, while an intraabdominal location is extremely rare. We report a case diagnosed as intraabdominal dedifferentiated liposarcoma showing an expression of the MDM2 immunohistochemistry.

Case: A 56-year-old man with loss weight, abdominal distention was referred to the hospital. Computed tomography scan showed a heterogeneous density mass (measuring 28x24 cm). At laparotomy, a large mass occupying the entire abdomen was found.Macroscopic examination showed a solid, whitish, with variable hemorrhage, measuring 28x19x9 cm. Microscopic examination revealed different morphologic patterns: lipoblastic cells, areas with spindle cells and areas with pleomorphic cells. Definitive diagnosis was intraabdominal dedifferentiated liposarcoma.

Conclusion: It should be keep dedifferentiated liposarcoma in the histologic differential diagnosis for any high-grade spindle cell tumor of the intraabdominal location because of its rate of recurrence and long follow up.

Keywords: Dedifferentiated liposarcoma, Intraabdominal location, Histopathology

GİRİŞ

Liposarkomlar yıllık insidansları 2-3/100.000 olan (tüm malign tümörlerin %1'i) nadir görülen malign mezenkimal tümörlerdir (1). Yağ dokunun bulunduğu her yerde görülebilmekle birlikte en sık retroperitonda yerleşim gösteren liposarkom mezenter ya da periton yerleşimli de olabilir (2). Çoğunlukla asemptomatik olmakla birlikte abdominal kitle, ağrı, iştahsızlık, kusma gibi semptomlara neden olabilir (3). Organlara infiltrasyonu ile bağırsak obstrüksiyonu, perforasyon, üreterik fistüle neden olabilir (3).

Liposarkomlar iyi diferansiye, dediferansiye, miksoid, pleomorfik ve mikst tip olarak alt tiplere ayrılmaktadır (4). İyi diferansiye ve dediferansiye liposarkomlar en sık retroperitonda yerleşim gösterir (4). Dediferansiye liposarkomlar iyi diferansiye liposarkom alanları ile birlikte dediferansiye komponent içeren atipik lipomatöz tümörlerdir (5).

Bu çalışmada 56 yaşında erkek hastada intraabdominal yerleşimi dediferansiye liposarkom olgusu sunularak histomorfolojik ayırıcı tanısı literatür eşliğinde vurgulanmıştır.

(J Curr Pathol. 2022;2:32-37.)

Geliş Tarihi : 12.01.2021 **Kabul Tarihi :** 20.03.2022

İletişim: Selma ERDOĞAN DÜZCÜ
Bolu Abant İzzet Baysal Üniversitesi Tıp Fakültesi,
Tıbbi Patoloji Anabilim Dalı, Bolu, Türkiye
E-posta: serdoganduzcu@hotmail.com Tel: 0 545 250 14 20

OLGU SUNUMU

56 yaşında erkek hasta 1 yıldır kilo kaybı (20 kg), halsizlik ve karında şişlik şikayeti ile genel cerrahi polikliniğine başvurdu. Hastanın özgeçmişinde bilinen bir hastalığı mevcut değildi. Sigara, alkol ve düzenli bir ilaç kullanmıyordu. Ailesinde bilinen kanser öyküsü mevcut değildi. Fizik muayenesinde inspeksiyonla batında şişlik mevcuttu. Palpasyonla sternumun hemen altından başlayan umbrikusa ve sağda alt kadrana kadar uzanan yaklaşık 20 cm çapında kitle mevcuttu. Laboratuvar sonuçlarında CRP (150) yüksekliği izlendi. (normal değer:0-5mg/L) Tüm abdomen USG'de ksifoid seviyesinden başlayan sağ alt kadrana dek uzanım gösteren heterojen dev intraabdominal kitle izlendi. Kontrastlı tüm abdomen BT'de gastrohepatik ligaman seviyesinden başlayan sağ alt kadrana uzanan, 128x225x240 mm boyutlarında, karaciğer parankimine göre hafif heterojen hipodens, 58 HU dansitede, yer yer 25 HU dansitede hipodens alanlar içeren, düzgün sınırlı solid kitle izlendi. Kitle mide, safra kesesi, çıkan kolon ve duodenumu deplase etmiştir. Sol anterior perihepatik mesafede, çölyak trunkus inferiorunda preaortik alanda, dalak hilusunda büyüğü 35 mm çapta heterojen hipodens LAP vardır. Ayırıcı tanıda öncelikle lenfoma ekartasyonu önerilmiştir. Kontrastlı toraks BT'de bilateral akciğer parankiminde aktif infiltrasyon, kitle saptanmamıştır. Sol akciğerde büyüğü üst lob anteriorda 3 mm çaplı olmak üzere 2 adet mikronodül ve inferior linguler segmentte kronik fibrotik değişiklik izlenmiştir.

Şekil 1: Makroskopik görünüm.

Hastaya batın içi kitle eksizyonu yapıldı. Eksplorasyonda mide küçük kurvatur ile yakın komşulukta küçük omentumdan başladığı düşünülen portal hilusa, çölyak trunkusa, duedenuma, sol gastrik artere bası uygulayan yaklaşık 28x15 cm boyutlarında septalı, kalsifik görünümde kitle izlendi. Pankreas ile yapışıklık olmadığı görüldü. Patolojiye gönderilen materyal 1500 gr ağırlığında 28x18x9 cm boyutunda düzensiz yüzeyli kitle idi (Şekil 1). Kesiti kirli sarı yer yer nekrotik alanlar içeren sert bir görünüme sahipti. Mikroskopik incelemesinde vakuollu sitoplazmalı perifere yerleşmiş nukleuslu lipoblastik karakterde hücrelerin izlendiği iyi diferansiye liposarkom alanları ile içiçe geçmiş iğsi ve dev hücrelerden oluşan dediferansiye sarkom alanları mevcuttu (Şekil 2). Tümör hücreleri kısa fasiküller ve storiform patern oluşturan sınırları net ayırt edilemeyen eozinofilik sitoplazmalı elonge görünümde pleomorfik nukleuslu ve belirgin nukleollu çaprazlaşan demetler oluşturan iğsi hücrelerden oluşuyordu (Şekil 3). Tümörün

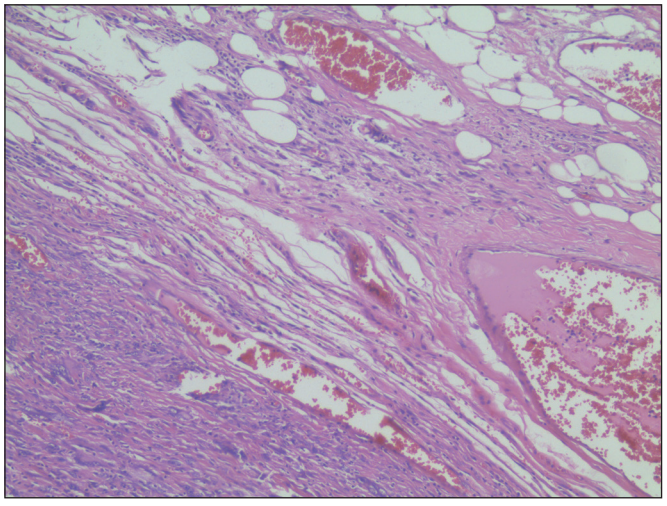

Şekil 2: İyi diferansiye ve dediferansiye liposarkom alanları (HEx100).

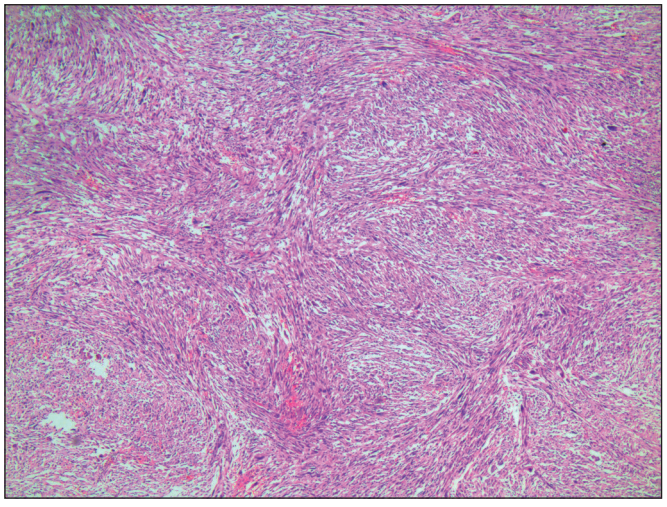

Şekil 3: Çaprazlaşan iğsi hücreler (HEx40).

bazı alanlarda hiposellüler hyalinize görünümde olduğu bazı alanlarda ise daha sellüler olup nukleuslarda iğsi görünümün kaybolduğu ve multinükleer tümör hücrelerinin oluştuğu görülmüştür (Şekil 4). Tümörün periferinde lipositler dikkati çekmiştir. Fokal alanlarda köpüklü sitoplazmalı, pleomorfik nukleuslu lipoblastik karakterde hücreler görülmüştür (Şekil 5). Tümör hücrelerinde 15/10 BBA mitoz görülmüş olup nekroz alanları dikkati çekmiştir. Tümöre uygulanan immünohistokimyasal boyamada tümör hücreleri vimentin ve MDM-2 ile pozitif boyanma göstermiştir (Şekil 6). Pansitokeratin, DOG-1, CD117, CD34, S-100, B-katenin, MSA, SMA, CD68 ve myogenin ile negatif boyanmıştır. Morfolojik bulgularla, immünohistokimyasal olarak spesifik bir boyanma paterni izlenmemekle birlikte, yüksek dereceli sarkom tanısı konulmuştur. İndiferansiye pleomorfik sarkom lehine gelişim gösteren dediferansiye liposarkom ile uyumlu olarak değerlendirilmiştir. Histolojik grade French Fédération Nationale des Centres de Lutte Contre le Cancer (FNCLCC)'e göre grade 3, tümör boyutu dikkate alınarak patolojik evre 4 olarak raporlanmıştır.

TARTIŞMA

Liposarkom derin yumuşak dokuda özellikle de gluteal bölge, uyluk, popliteal bölge ve retroperitonda yerleşim gösteren yumuşak doku tümörüdür (6). İntraabdominal lokalizasyon nadirdir (3). Mezenterik liposarkom ilk olarak 1946 yılında transvers mezokon yerleşimli bir vaka olarak bildirilmiştir (3). Omentum liposarkomu ağrı ve abdominal distansiyon şikayetleri oluşturur ve erkeklerde daha sık görülür (6). Klinik bulguların belirgin olmaması ve spesifik laboratuvar bulgularının yokluğu nedeniyle çok büyük boyutlara ulaşabilmektedir (7).

Liposarkom lipoplastlardan köken alan tümördür (8). Liposarkomların Dünya Sağlık Örgütü'ne (WHO) göre farklı patolojik tipleri bulunmaktadır (1). İyi diferansiye tümörler en sık görülen tip olup (%45) lipom benzeri ve sklerozan alanlar gösteren tümörlerdir (1,3). Dediferansiye tümörler metastaz yapma kabiliyeti yüksek olan agresif tümörlerdir (1). Dediferansiye alanlar indiferansiye pleomorfik sarkom benzeri yüksek dereceli alanlar içerebileceği gibi düşük dereceli sarkomatöz elemanlar da gösterir (4). Bizim olgumuzda indiferansiye pleomorfik sarkom yönünde gelişme izlendi. Pleomorfik liposarkomlarda farklı hücre tipleri bulunmaktadır (1). Histolojik subtip ve tümör boyutu (>20 cm) prognoz ile ilişkilidir (3).

Retroperitoneal liposarkomlarda olduğu gibi intraabdominal liposarkomlar da tümör boyutlarının büyük olması, anatomik yapılardan tümörün tam rezeke edilememesi nedeniyle yüksek rekürrens oranına sahiptir (2).

Liposarkomların özellikle de iyi diferansiye olduklarında lipomlardan ayırıcı tanısı yapılması gerekmektedir (9). Bilgisayarlı tomografi (BT) görüntülemesinde büyük lezyon boyutu, kalın septaların varlığı, noduler alanlar, nonlipomatöz komponentin varlığı ve yağ oranının azalması liposarkom şüphesini

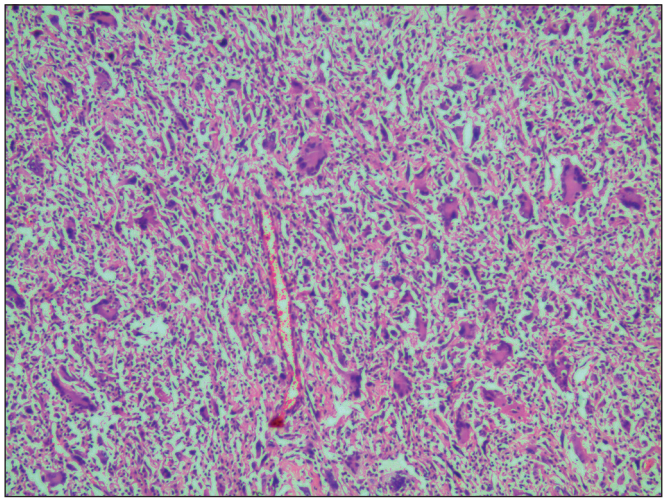

Şekil 4: Pleomorfik dev hücreler (HEx100).

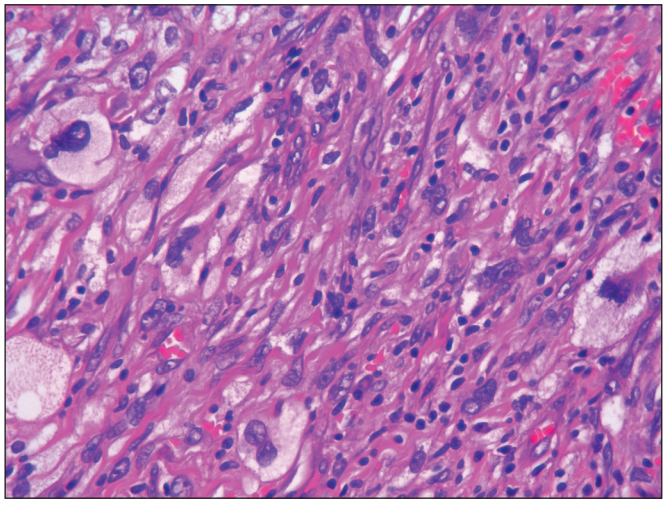

Şekil 5: Lipoblastik hücreler (HEx400).

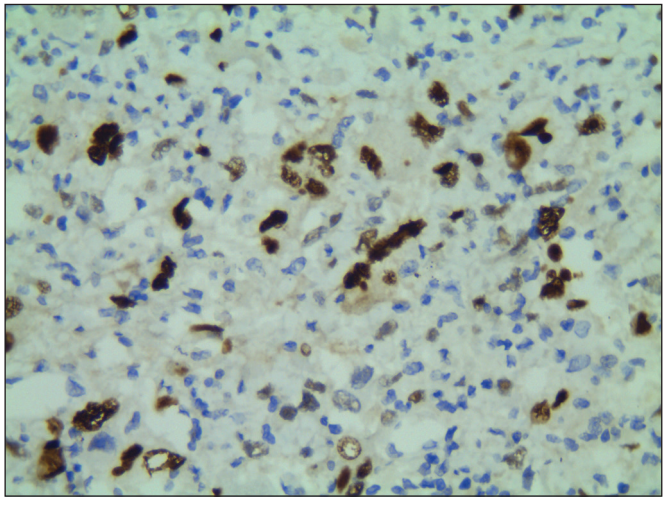

Şekil 6: MDM2 expresyonu (x400).

artırmaktadır (9). Tümörün santral nekroz içermesi iyi diferansiye liposarkomdan dediferansiye liposarkoma yönlendirir (9). Bizim olgumuzda BT'de lenfoma şüphesi bulunmaktaydı.

Makroskopik olarak çoğunlukla iyi sınırlı sarı renkli kitle şeklinde olup mikroskopik olarak iyi diferansiye tümörler miksoid görünüme sahip iken undiferansiye tümörlerde daha pleomorfik oval hücreler izlenir (6).

MDM2 amplifikasyonunun floresan insitu hibridizasyon (FISH), immunohistokimya ve PCR ile gösterilmesi lipomatöz tümör tanısında önem taşımaktadır (4). İyi diferansiye ve dediferansiye liposarkomlarda 12.kromozomun q13-15 bölgesinde amplifikasyon sonucu MDM2 ve CDK4 overekspresyonu görülür (4). Bizim olgumuzda MDM2 immünohistokimyasal olarak pozitif boyanma göstermiştir.

Dediferansiye liposarkom ilk kez 1979'da bildirilmiş bir liposarkom varyantı olup aynı tümör içerisinde iyi diferansiye liposarkom ve nonlipomatöz sarkom alanları içerir (4). Dediferansiye liposarkom en sık retroperiton yerleşimli görülür (4). Dediferansiye liposarkom pleomorfik, iğsi hücreli, inflamatuar ve oval hücreler içerir; rabdomyoblastik ve kondroosseoz elemanların olduğu heterelog diferansiasyon gösterebilir (4). İyi diferansiye alanlar genişlemiş, hiperkromatik atipik hücrelerden oluşurken; dediferansiye alanlarda iğsi hücreli/pleomorfik yüksek dereceli sarkom ya da miksoid düşük dereceli bir sarkom görülebilir (5). Bu nedenle iyi diferansiye komponentin yokluğunda tanısı zorlaşmaktadır (4). Dediferansiye liposarkom iyi diferansiye ve dediferansiye alanların mozaik bir paternde karışımından oluştuğu için iyi diferansiye alanlardan örnekleme yapılması yanlış tanı konulmasına neden olabilir (9). Biopsi ve rezeksiyon materyallerinin örneklenmesi bu nedenle önemlidir. Dediferansiye liposarkomun iyi diferansiye liposarkomun malign dönüşümü sonucu oluştuğu düşünülmektedir (10). Dediferansiye sarkomatöz komponentin miktarı tümörün davranışı ile ilişkilendirilmiştir (10).

Dediferansiye liposarkomun intraperitoneal lokalizasyonu nadirdir (11). İnce bağırsak mezenteri, sigmoid mezokolon yerleşimli olgular bildirilmiştir (11).

Belirgin miksoid stromaya sahip dediferansiye liposarkomların miksoid liposarkomla tedavi yaklaşımları farklı olduğu için ayırıcı tanı yapılması gerekir (4). Dediferansiye liposarkomda miksofibrosarkom benzeri paternin bulunması metastaz gelişimi ile ilişkili olarak değerlendirilmiştir (4).

Primer kolon ve ince bağırsak yerleşimli dediferansiye liposarkom olgularında FISH ile MDM2 amplifikasyonu izlenmiştir (11-14). İyi diferansiye liposarkom metastaz kabiliyeti göstermese de özellikle retroperitoneal tümörlerde dediferansiye liposarkoma dönüşümü uzak metastaz kabiliyeti kazanmasında etkilidir (12).

Dediferansiye liposarkom iyi diferansiye alanların yanısıra diğer sarkomlara benzer alanları özellikle de indiferansiye pleomorfik sarkom benzeri alanları içerebilir bu nedenle daha iyi prognoza sahip olduğundan yüksek dereceli sarkomlardan ayrımı önemlidir (15).

Suzuki ve ark. 60 yaşında hastada rekürrensler gösteren 40 cm boyutunda dediferansiye liposarkom olgusunda fasiküller oluşturan iğsi sitoplazmalı leimyosarkomatöz hücre komponentleri izlemiş ve bu hücreler desmin, SMA immunohistokimyasal boyası ile pozitif boyanmıştır (5).

Sioletic ve ark. miksoid stromalı iyi diferansiye ve dediferansiye liposarkomlu 56 olguyu analiz etmişlerdir (16). Bu olgulardan 34'ü dediferansiye liposarkom olup 15'i abdominal kavitede yerleşim gösteriyordu (4).

Rhu ve ark.nın yaptığı çalışmada intraabdominal yerleşim gösteren 168 olgu incelenmiştir (2). Bu olguların yaş ortalaması 55.8, ortalama tümör boyutu 22.5 cm olup %57.1 (96 hasta) dediferansiye liposarkom tanısı almıştır (2). Erken rekürrens gösteren olgular geç rekürrens gösteren olgulara göre daha kötü prognoza sahiptir (2). Multiple tümör varlığı, organ invazyonunun olması, FNCLCC grade, inkomplet rezeksiyon, pozitif cerrahi sınır ortalama yaşam süresi ile ilişkili bulunmuştur (2).

İntraabdominal yerleşimli dediferansiye liposarkom olgularının özellikleri Tablo 1'de verilmiştir.

Tedavide tümörün tamamının negatif cerrahi sınırlarla cerrahi rezeksiyonu standart tedavi yaklaşımıdır (9). Rezeksiyon sınırı mikroskobik ya da makroskopik olarak pozitif ise muhtemel radyoterapiye rehberlik etmesi için ameliyat sırasında cerrahi klipsler konulabileceği bildirilmiştir (9). Adjuvan kemoterapi ve radyoterapi tedaviye eklenebilmektedir (6). Cerrahi rezeksiyonun negatif olması hastalıksız sağkalım ile ilişkilidir (4).

5 yıllık sağkalım yaklaşık %10 olarak bildirilmekle birlikte undiferansiye tümörlerde sağkalım oranı daha düşüktür (6). Dediferansiye liposarkomda rekürrens oranı >%80 olarak bildirilmiştir (9).

Negatif cerrahi sınırlarla tümörün çıkarılması ve iyi bir histolojik derecede olması rekürrensin daha düşük olacağını ve daha iyi bir klinik gidişe sahip olacağını göstermektedir (7).

SONUÇ

Primer intraabdominal yerleşim gösteren dediferansiye liposarkom nadir görülen bir tümördür. Dediferansiye liposarkom lokal rekürrens riski yüksek olan bir liposarkom varyantıdır. Kesin tanısı histopatolojik incelemeye dayanmaktadır. Tedavisi cerrahi rezeksiyondur, adjuvan kemoterapi ve radyoterapinin tedavideki rolü sınırlıdır. Yüksek rekürrens oranına sahip olduğu için uzun dönem takibi gereklidir.

Tablo I: İntrabadominal dediferansiye liposarkom olgularının özellikleri.

	Yaş	Cinsiyet	Şikayet	Yerleşim	Boyut (cm)	İHK	FISH MDM2	KT	Rekürrens
Grifasi ve ark. (11)	59	Erkek	Karın ağrısı ve kabızlık	Mezenter, jejenum	26x19x5	Bcl-2, CD99, EMA	mevcut	ifosfamid	Abdominal
Soufi ve ark. (6)	65	Kadın	Kabızlık, karın ağrısı	Abdomen, pelvis	30x27x19	S-100	-	doxorobicin	Yok (18 ay)
Meher ve ark. (4)	62	Erkek	Abdominal kitle	İnce bağırsak mezenter	35x25x25	S-100	-	yok	Yok (10 ay)
Hollowoa ve ark. (12)	64	Erkek	Karın ağrısı	Sağ kolon	11.8x6.2x4.8	yok	mevcut	Mesna, Adriamycin, Ifosfamid	Akciğer, Duedenum (24 ay)
Suzuki ve ark. (5)	60	Erkek	Yutma güçlüğü	Retroperitoneal	40	Desmin, SMA	-	yok	Lumbal vertebra (Radyoterapi)
Inoue ve ark. (10)	50	Erkek	Karın şişliği	Abdomen, pelvis	44x40x20	yok	-	yok	Abdomen (9 ay)
Duman ve ark. (3)	45	Erkek	Oliguri	Posterior abdominal duvar	23x16x15	S-100, vimentin	-	-	-
Matsuo ve ark. (14)	84	Erkek	Karın ağrısı	İleum	3	MDM2	-	yok	Yok (16 ay)
Matsuo ve ark. (14)	70	Erkek	Karın ağrısı	İnce bağırsak mezenter	-	MDM2, CDK4, p16INK4		yok	Yok (72 ay)
Diao ve ark. (13)	79	Erkek	Abdominal kitle	Sağ abdomen	25x18x16	-	-	-	-
Karaman ve ark. (15)	62	Erkek	İştahsızlık, kilo kaybı	Çekum inferolaterali	10	S100	-	-	-
Olgumuz	56	Erkek	Kilo kaybı, iştahsızlık	İntraabdominal	28x18x9	Vimentin, MDM2	-	yok	Yok (7 ay)

İHK: İmmünohistokimya, **KT:** Kemoterapi

KAYNAKLAR

1. Alvarez-Llano L, Martín-Gil J, García-Marín A, Sánchez-Rodríguez T, Martínez-Izquierdo MA, Bernardos-García LE, Pérez-Díaz MD, Turégano-Fuentes F. Giant abdominal recurrent liposarcoma with multiple histological types. Rev Esp Enferm Dig. 2010;102(3):202-4.
2. Rhu J, Cho CW, Lee KW, Park H, Park JB, Choi YL, Kim SJ. Single-center experience with intra-abdominal liposarcoma: Optimal minimum duration for postoperative remnant tumor screening. Medicine (Baltimore). 2017;96(33):e7537.
3. Duman K, Girgin M, Artas G. A case report: Giant intra-abdominal liposarcoma presenting acute renal failure. Ann Med Surg. 2016;12:90-3.
4. Meher S, Mishra TS, Rath S, Sasmal PK, Mishra P, Patra S. Giant dedifferentiated liposarcoma of small bowel mesentery: A case report. World J Surg Oncol. 2016;14(1):4-8.
5. Suzuki M, Fukuchi M, Sakurai S, Naitoh H, Kiriyama S, Fukasawa T, Tabe Y, Yamauchi H, Yoshida T, Kuwano H. Retroperitoneal liposarcoma with leiomyosarcomatous differentiation. Int Surg. 2014;99(1):48-51.
6. Soufi M, Mdaghri J, Benamr S, Lahlou MK, Massrouri R, Essadel A, Mohammadine el H, Taghy A, Settaf A, Chad B. Giant liposarcoma of the omentum mimicking an ovarian tumor. A case report. Indian J Surg. 2012;74(5):425-7.
7. Han HH, Choi KH, Kim DS, Jeong WJ, Yang SC, Jang SJ, Choi JJ, Han WK. Retroperitoneal giant liposarcoma. Korean J Urol. 2010;51(8):579-82.
8. Argadjendra M, Napitupulu R, Yudadi R, Hoetama S, Wibowo HS. Kidney sparing giant retroperitoneal liposarcoma: Case report and literature review. Int J Surg Case Rep. 2019;56:70-3.

9. Pisapia A, Crolla E, Saglioccolo RA, Perrella A, Molino C. Preoperative diagnosis and surgical treatment for giant retroperitoneal liposarcoma: A case report. Int J Surg Case Rep. 2019;57:179-82.
10. Inoue K, Higaki Y, Yoshida H. Giant retroperitoneal liposarcoma. Int J Urol. 2005;12(2):220-2.
11. Grifasi C, Calogero A, Carlomagno N, Campione S, D'Armiento FP, Renda A. Intraperitoneal dedifferentiated liposarcoma showing MDM2 amplification: Case report. World J Surg Oncol. 2013;11(1):305.
12. Hollowoa B, Lamps LW, Mizell JS, English GW 3rd, Bridge JA, Ram R, Gardner JM. Dedifferentiated liposarcoma mimicking a primary colon mass. Int J Surg Pathol. 2018;26(2):174-9.
13. Diao X, Li S, Chen Y, Pang Y, Chen Y. Ultrasound for giant abdomen liposarcoma: One case report. Quant Imaging Med Surg. 2013;3(3):184-5.
14. Matsuo K, Inoue M, Shirai Y, Kataoka T, Kagota S, Taniguchi K, Lee SW, Uchiyama K. A rare case of primary small bowel de-differentiated liposarcoma causing intussusception: A case report. Medicine (Baltimore). 2018;97(24):e11069.
15. Karaman A, Kabalar ME, Ozcan O, Koca T, Binici DN. Intraperitoneal dedifferentiated liposarcoma: A case report. World J Gastroenterol. 2008;14(38):5927-9.
16. Sioletic S, Dal Cin P, Fletcher CD, Hornick JL. Well-differentiated and dedifferentiated liposarcomas with prominent myxoid stroma: Analysis of 56 cases. Histopathology. 2013;62(2):287-93.