doi: 10.5146/jcpath.2019.40

Kondroid Siringom (Derinin Mikst Tümörü): Olgu Serisi ve Literatür Derlemesi

Chondroid Syringoma (Mixed Tumour of the Skin): A Report of Eight Cases and Review of the Literature

Hande MOLLAMEMİŞOĞLU[1], Faruk Erdem KOMBAK[1], Fatma Nihal DURMUŞ KOCAASLAN[2], Leyla CİNEL[1]

[1] *Marmara Üniversitesi, Pendik Eğitim ve Araştırma Hastanesi, Patoloji Bölümü, İSTANBUL*
[2] *Marmara Üniversitesi, Pendik Eğitim ve Araştırma Hastanesi, Plastik ve Rekonstrüktif Cerrahi Bölümü, İSTANBUL*

Bu çalışma, 2016 yılında Köln'de yapılan 28. Avrupa Patoloji Kongresi'nde poster olarak sunulmuştur.

ÖZET

Amaç: Kondroid siringom (KS), veya derinin mikst tümörü, ilk defa 1961'de Hirsch ve Helwig tarafından tanımlanan, ter bezinden köken alan, nadir bir benign deri eki tümörüdür. Genellikle baş-boyun bölgesinde görülmekte olup, insidansı tüm deri tümörleri içinde %0.01'den azdır. Bu olgu sunumunda; kendine özgü klinik özellikleri bulunmayan, ancak nüks edebilen ve malign dönüşüm gösterebilen bu lezyonun histopatolojik özelliklerinin irdelenmesi amaçlanmıştır.

Olgu: Çalışmaya, 6 tanesi benign, 1 tanesi de malign (metastatik lenf nodu) ön tanıları ile bölümümüze gönderilen ve patolojik inceleme sonucu "kondroid siringom" tanısı alan, 2'si kadın, 6'sı erkek ve yaş ortalaması 51 olan 8 adet olgu dahil edilmiştir.

Sonuç: KS, epitelyal ve stromal komponentlerin ve bunların farklı morfolojik varyasyonlarının çok farklı bileşimleri olarak karşımıza çıkabilmektedir. Klinik olarak özgün olmayan semptomlarla ortaya çıkan bu lezyonun ayırıcı tanısı sadece histopatolojik inceleme ile mümkün olmaktadır. KS tanısı konusunda, nüksün ve rezidü tümörün malign dönüşümünün de engellenmesi açısından cerrahın ve patoloğun farkındalığı çok önemlidir.

Anahtar Sözcükler: Kondroid siringom, Mikst tümör, Benign deri eki tümörü

ABSTRACT

Aim: Chondroid syringoma (CS), or mixed tumour of the skin, was first described in 1961 by Hirsch and Helwig, as a rare and benign neoplasm of sweat gland origin. The incidence of CS is <0.01% of all primary skin tumours. It is usually located on the skin of the head and neck. The aim of this report is to scrutinize the histopathological features of this entity which is not clinically distinctive but can show recurrence and/or malignant transformation.

Case: Eight cases were included in the study, 6 of which were sent with benign and 1 with malignant (metastatic lymph node) clinical impression. 2 of the cases were women and 6 were men, with a mean age of 51. All cases were diagnosed as "chondroid syringoma" in our department.

Conclusion: CS may appear as a constellation of epithelial and stromal components, and their different morphologic variants. A proper differential diagnosis is possible only with histopathological assessment, since the clinical presentation is usually non-spesific. Awareness of CS entity is important in order to avoid recurrence and malignant transformation of residual tumour.

Key Words: Chondroid syringoma, Mixed tumour, Benign tumour of skin appendages

GİRİŞ

Kondroid siringom (KS), diğer adıyla derinin mikst tümörü; ekrin/apokrin ter bezlerinden köken alan, nadir görülen, benign deri eki tümörüdür. Tümörün kökenine göre ekrin ve apokrin olmak üzere iki tipi bulunmaktadır. KS insidansı, tüm primer deri tümörleri içinde %0.01'den azdır (1). Sıklıkla baş-boyun bölgesinde görülmekle birlikte; aksilla, gövde, genital bölge ve ekstremitelerde ve göz kapağı gibi (2) nadir lokalizasyonlarda da görülebilmektedir. Olgularda erkek cinsiyet baskın olup, 20-60 yaş arasında yoğunlaşmaktadır. KS tanısı için 5 histolojik kriter bulunmaktadır: *i. Küboidal/poligonal hücre*

(J Curr Pathol. 2019;1:31-34.)

Geliş Tarihi : 27.09.2018 **Kabul Tarihi :** 24.12.2018

İletişim: Faruk Erdem KOMBAK
Marmara Üniversitesi, Pendik Eğitim ve Araştırma Hastanesi,
Patoloji Bölümü, İSTANBUL
E-posta: erdemkombak@hotmail.com Tel: 0 533 379 35 08

grupları, ii. 2 veya daha fazla küboidal hücre tabakasından oluşan tübüloalveoler yapılar, iii. 1-2 katlı küboidal/iğsi hücre ile döşeli duktal yapılar, iiii. Değişken kompozisyonda matriks varlığı, iiiii. Keratinöz kistler (1,3). KS'un klinik olarak özgün semptomları bulunmadığından, doğru tanı mikroskopik inceleme ile verilebilmektedir (4). Bu çalışmada, bölümümüzde KS tanısı verilmiş 8 olgu, histomorfolojik paternleri ve klinikopatolojik özellikleri yönünden tartışılmıştır.

OLGULAR

Arşivimizde, 2010-2015 yılları arasında KS tanısı alan 8 olgu saptanmıştır. Kesin olarak deri kökenli olgular çalışmaya dahil edilmiş, derin yumuşak doku yerleşimli olgular ve tükürük bezi-oral mukoza ilişkisi bulunan olgular dışlanmıştır. Olgulara ait klinik bilgiler, Tablo 1'de özetlenmiştir. Tüm olgularda, tek/çift tabakalı küboidal hücreler ile döşeli veya iğsi/yassı myoepitel tabakasıyla çevrili küboidal hücrelerden oluşan apokrin nitelikte duktal/tübüler yapılar izlenmiştir. Olgulara ait stromal komponentin miksoid/fibromiksoid/kondroid ve/veya sklerotik özellikler gösterdiği dikkati çekmiştir. Olguların bir bölümünde keratinöz kistlerin de eşlik ettiği izlenmiştir (Şekil 1-4).

TARTIŞMA

İlk defa Hirsch ve Helwig tarafından 1961'de tanımlanan KS, ter bezlerinden köken alan, nadir, benign deri eki tümörüdür (1). Genellikle orta yaşlı ve yaşlı erkek hastalarda, sıklıkla baş-boyun bölgesinde, tekil, yavaş büyüyen subkutanöz nodül şeklinde görülür (5). Nadiren çocuklarda da görülebilir (6). Nadir lokalizasyonlar vulva (7), omuz (8), kulak (9) ve ekstremiteler (10) olarak bildirilmiştir. Headington tarafından, KS'un 2 tipi tarif edilmiştir (11). Bunların ilki, daha sık görülen ve 2 katlı hücre tabakasından oluşan tübülokistik paterne, dekapitasyon sekresyonunun eşlik ettiği apokrin tip; diğeri ise tek katlı küboidal epitel ile döşeli, yuvarlak ve uniform tübüllerden oluşan ekrin tiptir. Nadir malign formlar da bildirilmiştir (12, 13). Sitolojik atipi, artmış mitotik indeks, infiltratif büyüme paterni, satellit tümör nodülü varlığı ve

Tablo I: Olgulara ait klinik özellikler.

Olgu no.	Cinsiyet	Yaş	Yerleşim yeri	Çap (mm)	Klinik ön tanı
1	Erkek	49	Mentum	10	Lipom
2	Erkek	52	Aurikuler heliks	6	Foliküler kist
3	Erkek	73	Preaurikuler bölge	23	Lipom
4	Erkek	52	Glabella	12	Foliküler kist
5	Kadın	58	Aksilla	28	Metastatik lenf nodu
6	Erkek	27	Sternum	25	Yumuşak doku tümörü
7	Erkek	64	2. ve 3. el parmakları arası	18	Yok
8	Kadın	34	2. el parmağı distal falanksı	4	Tendon kılıfı tümörü

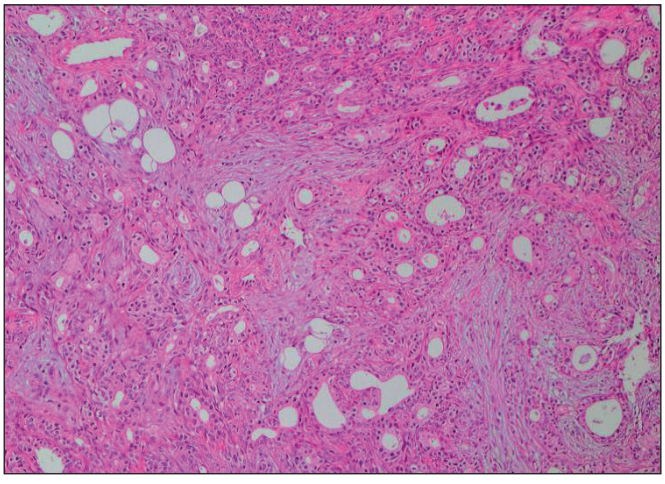

Şekil 1: Myoepitelyal hücrelerle çevrili duktal yapılar (H&E, x100).

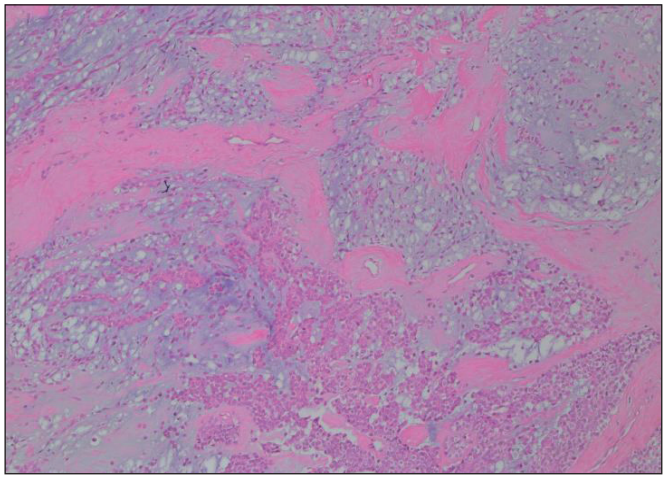

Şekil 2: Kondromiksoid stroma içinde myoepitelyal hücre grupları. (H&E, x100).

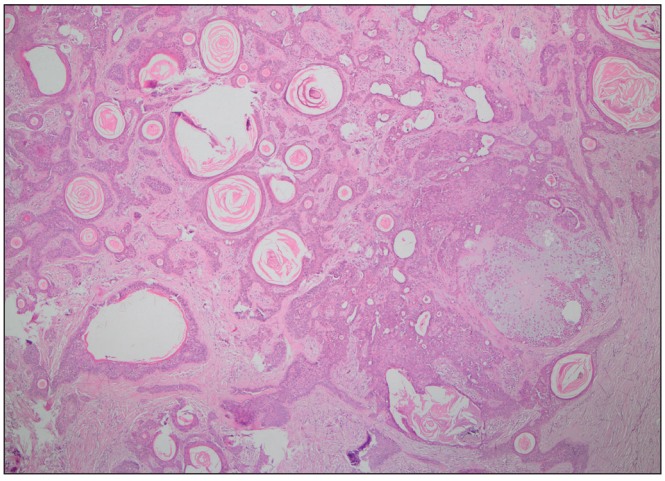

Şekil 3: Keratinöz kistler (H&E, x100).

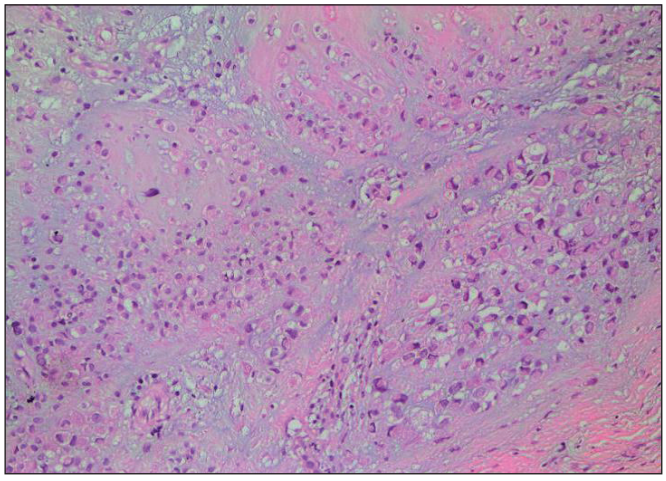

Şekil 4: Belirgin kondromiksoid stroma içinde seyrek-dağınık plazmasitoid myoepitelyal hücreler (H&E, x200).

tümör nekrozu malignite kriteri olarak belirtilmektedir. Maligniteyi işaret eden bu özellikler bizim olgularımızda saptanmamıştır. İmmünhistokimyasal belirteçlerin KS'larda benign/malign ayrımında yardımcı olmadığı ve bu nedenle tek başına morfolojik incelemenin önemli olduğu literatürde vurgulanmaktadır (12).

Yavaş büyüme öyküsü ve tekil-yer değiştirebilen kitle şeklinde görülmesi nedeniyle KS'un klinik ayırıcı tanısına başta sebase kist olmak üzere dermoid kist, periferik sinir kılıfı tümörü, lipom, hemanjiom, dermatofibrom, ve pilomatrikoma gibi benign lezyonlar girmektedir. Malign formlar ise yine yavaş büyüme öyküsüyle görülmekle birlikte; daha sert ve çevre dokuya yapışık, tekil veya çoğul kitleler olup (14), klinik ayırıcı tanıya miksoid liposarkom, ekstraskeletal miksoid kondrosarkom ve miksofibrosarkom gibi subkutanöz/yüzeyel yumuşak doku tümörleri eklenmektedir. Histopatolojik olarak, KS'un morfolojik özellikleri karakteristiktir. Küboidal/poligonal hücre grupları, 2 veya daha fazla küboidal hücre tabakasından oluşan tübüloalveoler yapılar, 1-2 katlı küboidal/iğsi hücre ile döşeli duktal yapılar, değişken kompozisyonda matriks varlığı ve eşlik eden keratinöz kistler şeklinde tanımlanan morfolojik kriterler akılda tutularak tanı verilmesi mümkündür. İmmünhistokimyasal belirteçler ile myoepitelyal hücre varlığının gösterilmesi kolaylaştırıcı olabilir. Sitolojik atipi, artmış mitotik indeks, infiltratif büyüme paterni, satellit tümör nodülü varlığı ve tümör nekrozu gibi maligniteyi işaret eden özelliklerin izlenmesi durumunda patolojik ayırıcı tanıya müsinöz stroma içeren karsinomlar, kondroid farklılaşma gösteren mezenkimal tümörler ve karsinosarkomlar alınmalıdır.

KS, nadir bir lezyon olmakla birlikte; günlük rutinimizde sıklıkla ayırıcı tanıda akılda tutulması gereken bir lezyondur. Özgün bir klinik semptomu olmaması ve yüzeyel yerleşimli olduğundan genellikle radyolojik inceleme yapılmadan eksize edilmeleri nedeniyle tanısında en önemli araç mikroskopidir. Bu lezyonlarda lokal nüks (15), malign dönüşüm ve nadir uzak metastaz (16) varlığı nedeniyle yeterli cerrahi sınırla eksizyonu yapılmalıdır.

KAYNAKLAR

1. Hirsch P, Helwig EB. Chondroid syringoma. Mixed tumor of skin, salivary gland type. Arch Dermatol. 1961 Nov;84:835-847.
2. Mandeville JTH, Roh JH, Woog JJ, Gonnering RS, Levin PS, Mazzoli RA, et al. Cutaneous Benign Mixed Tumor (Chondroid Syringoma) of the Eyelid: Clinical Presentation and Management. Ophthalmic Plast Reconstr Surg. 2004;20(2):110-116.
3. Bekerecioglu M, Tercan M, Karakok M, Atik B. Benign chondroid syringoma: a confusing clinical diagnosis. Eur J Plast Surg. 2002 December 01;25(6):316-318.
4. Kumar S, Jain P, Sen R, Kataria SP, Gupta M, Wadhera R. Hyaline matrix rich chondroid syringoma: a rare lesion of the external auditory canal. Rev Esp Patol. 2011 2011/10/01/;44(4):209-212.
5. Eckert F, Betke M, Schmoeckel C, Neuweiler J, Schmid U. Myoepithelial differentiation in benign sweat gland tumors. Demonstrated by a monoclonal antibody to alpha-smooth muscle actin. J Cutan Pathol. 1992 Aug;19(4):294-301. .
6. Eckert F, de Viragh PA, Schmid U. Coexpression of cytokeratin and vimentin intermediate filaments in benign and malignant sweat gland tumors. J Cutan Pathol. 1994 Apr;21(2):140-150.
7. Wienecke R, Eckert F, Kaudewitz P, de Viragh PA, Heidl G, Volkenandt M. p53 protein in benign and malignant sweat gland tumors. Am J Dermatopathol. 1994 Apr;16(2):126-129.
8. Ishihara M, Mehregan DR, Hashimoto K, Yotsumoto S, Toi Y, Pietruk T, et al. Staining of eccrine and apocrine neoplasms and metastatic adenocarcinoma with IKH-4, a monoclonal antibody specific for the eccrine gland. J Cutan Pathol. 1998 Feb;25(2):100-105.

9. Pozo L, Camacho F, Rios-Martin JJ, Diaz-Cano SJ. Cell proliferation in skin tumors with ductal differentiation: patterns and diagnostic applications. J Cutan Pathol. 2000 Jul;27(6):292-297.
10. Requena L, Sanchez Yus E, Jimenez E, Roo E. Lymphoepithelioma-like carcinoma of the skin: a light-microscopic and immunohistochemical study. J Cutan Pathol. 1994 Dec;21(6):541-548.
11. Headington JT. Mixed tumors of skin: Eccrine and apocrine types. Arch Dermatol. 1961;84(6):989-996.
12. Bates AW, I Baithun S. Atypical mixed tumor of the skin: Histologic, immunohistochemical, and ultrastructural features in three cases and a review of the criteria for malignancy. Am J Dermatopathol 1998. 35-40 p.
13. Redono Md C, Rocamora Md A, Villoria Md F, Garcia Md M. Malignant mixed tumor of the skin: Malignant chondroid syringoma. Cancer. 1982. 1690-1696 p.
14. Gupta S, Kumar A, Padmanabhan A, Khanna S. Malignant chondroid syringoma: a clinicopathological study and a collective review. J Surg Oncol. 1982 Jul;20(3):139-144.
15. D Barnett M, Wallack MK, Zuretti A, Mesia L, Emery RS, Berson AM. Recurrent Malignant Chondroid Syringoma of the Foot: A Case Report and Review of the Literature. Am J Oncol. 2000. 227-232 p.
16. Matz LR, McCully DJ, Stokes BAR. Metastasizing Chondroid Syringoma: Case Report. Pathology. 1969 1969/01/01;1(1):77-81.